

ISSN: 2070-9781 (Print)
ISSN: 2412-8902 (Online)



АНДРОЛОГИЯ И ГЕНИТАЛЬНАЯ ХИРУРГИЯ

ANDROLOGY AND GENITAL SURGERY

НАУЧНО-ПРАКТИЧЕСКИЙ ЕЖЕКВАРТАЛЬНЫЙ РЕЦЕНЗИРУЕМЫЙ ЖУРНАЛ

**Улучшение качества жизни
и морфофункциональных характеристик
сперматозоидов у мужчин с хроническим
абактериальным простатитом
и программы прегравидарной подготовки
к отцовству**

Издается с 2000 г.

ТОМ 18

№

1

2017



Улучшение качества жизни и морфофункциональных характеристик сперматозоидов у мужчин с хроническим абактериальным простатитом и программы прегравидарной подготовки к отцовству

О.Б. Жуков¹, В.В. Евдокимов¹, Е.Е. Брагина²

¹Научно-исследовательский институт урологии и интервенционной радиологии им. Н.А. Лопаткина – филиал ФГБУ «Национальный медицинский исследовательский радиологический центр» Минздрава России; Россия, 105425, Москва, ул. 3-я Парковая, 51, стр. 4;

²НИИ физико-химической биологии им. А.Н. Белозерского МГУ; Московского государственного университета им. М.В. Ломоносова; Россия, 119992 Москва, Ленинские горы, 1, стр. 40

Контакты: Олег Борисович Жуков ob.zhukov@yandex.ru

В статье представлены результаты диагностики и лечения 30 мужчин в возрасте 30–45 лет (средний возраст $36,2 \pm 5,3$ года) с хроническим абактериальным простатитом (ХАП) и мужским фактором бесплодия в браке. Из них 15 больных с ХАП и секреторным типом бесплодия (1-я группа; средний возраст $35,2 \pm 4,3$ года), 15 мужчин с бесплодием, обусловленным ХАП и варикоцеле в послеоперационном периоде (2-я группа; средний возраст $33,6 \pm 3,3$ года). Давность мужского фактора бесплодия колебалась от 1 до 4,5 года и в среднем достигала $2,8 \pm 1,6$ года. После тщательного анкетирования и обследования, включая спермограмму, определение антиспермальных антител, тест на фрагментацию ДНК, электронное микроскопическое исследование эякулята, больные 1-й группы получали Простатилен АЦ в виде суппозитория ректальных в течение 10 дней. Пациенты 2-й группы получали Простатилен АЦ в виде суппозитория ректальных в течение 20 дней. Доказано улучшение качества жизни и показателей сперматогенеза со снижением MAR-теста, более выраженного во 2-й группе, индекса фрагментации ДНК и улучшение ультраструктурных морфофункциональных характеристик сперматозоидов. Обосновано также применение Простатилена АЦ для повышения эффективности вспомогательных репродуктивных технологий у мужчин в программах прегравидарной подготовки к отцовству.

Ключевые слова: мужское бесплодие, хронический абактериальный простатит, варикоцеле, MAR-тест, индекс фрагментации ДНК, электронное микроскопическое исследование эякулята, Простатилен АЦ, спермограмма

DOI: 10.17650/2070-9781-2017-18-1-102-108

Improvement of quality of life and morphofunctional characteristics of spermatozoa in men with chronic nonbacterial prostatitis and in a program of preconception preparation to fatherhood

O. B. Zhukov¹, V. V. Evdokimov¹, E. E. Bragina²

¹N.A. Lopatkin Research Institute of Urology and Interventional Radiology, Branch of National Medical Radiology Research Center, Ministry of Health of Russia; Build. 4, 51 3rd Parkovaya St., Moscow 105425, Russia;

²A. N. Belozersky Research Institute of Physico-Chemical Biology, Lomonosov Moscow State University; Build. 4, 1 Leninskie Gory, Moscow 119992, Russia

In the article, the results of diagnostics and treatment of 30 men aged 30–45 (mean age 36.2 ± 5.3 years) with chronic nonbacterial prostatitis (CNP) and male factor infertility in marriage are presented. Among the patients, 15 patients had CNP and secretory infertility (1st group; mean age 35.2 ± 4.3 years), 15 men with infertility caused by CNP and varicocele in the postoperative period (2nd group; mean age 33.6 ± 3.3 years). Duration of the male factor infertility varied from 1 to 4.5 years, and on average it was 2.8 ± 1.6 years. After detailed questioning and examination, including a spermogram, determination of antisperm antibodies, DNA fragmentation test, and electron microscopy of the ejaculate, patients in the 1st group received Prostatilen AC as rectal suppositories for 10 days. Patients in the second group received Prostatilen AC in the form of rectal suppositories for 20 days. We showed an improvement of quality of life and spermatogenesis characteristics with decreased MAR test (more pronounced in the 2nd group), a decrease in the DNA fragmentation index, and an improvement in ultrastructural morphofunctional characteristics of spermatozoa. We justify the use of Prostatilen AC to increase effectiveness of assisted reproductive technologies in men in programs of preconception preparation to fatherhood.

Key words: male infertility, chronic nonbacterial prostatitis, varicocele, MAR test, DNA fragmentation index, electron microscopy of the ejaculate, Prostatilen AC, spermogram

Издательский дом
«АБВ-пресс»

В последние годы нарушения репродуктивной функции у мужчин приобрели особую медицинскую и социальную значимость. Демографические показатели как в России, так и в ряде других стран свидетельствуют о прогрессирующем снижении фертильности у взрослых мужчин. В связи с этим несколько раз были пересмотрены нормативы спермограммы – значительно уменьшено число сперматозоидов: несколько десятилетий назад нормой считались 60 млн сперматозоидов в 1 мл, в настоящее время – 15 млн сперматозоидов в 1 мл. Разумеется, не менее важными являются морфологические характеристики эякулята. Нарушение фертильности у мужчин оценивают как многофакторное состояние, которое может быть связано с тем, что есть органические изменения (варикоцеле, гипогонадизм, крипторхизм и т. д.) органов половой системы, оно способно возникать вследствие функциональной патозооспермии при хроническом абактериальном простатите (ХАП). Интерес к возрастным изменениям сперматогенеза продиктован тем, что мужчины вступают в повторный брак в зрелом возрасте, выявляется больше случаев мужского бесплодия, обусловленного простатическими факторами нарушения фертильности. На долю мужского фактора бесплодия в этих семейных союзах приходится от трети до половины случаев. С увеличением возраста все параметры эякулята имеют тенденцию к снижению, что особенно выражено в группе пациентов 41–50 лет. Возможно, у мужчин данной возрастной группы в большей степени, чем в других группах, имеются различные сопутствующие заболевания [1]. Как показывают наблюдения, снижается содержание половых гормонов, уровень параметров сперматогенеза, ухудшается сексуальная функция, что, несомненно, ведет к снижению фертильности. В связи с изложенным важен поиск новых и эффективных препаратов, комбинированно воздействующих на клиническую составляющую ХАП и улучшающих показатели сперматогенеза у мужчин среднего возраста [2].

Следует отметить, что сам по себе ХАП может быть инициирован трансформацией вен таза при варикоцеле. Существует тесная сосудистая связь между органами мошонки и предстательной железой (ПЖ). Эта связь реализуется через внутреннюю подвздошную вену и/или через вену семявыносящего протока. Такой вено-венозный анастомоз при варикоцеле предполагает влияние эндокринных органов мошонки на тазовые структуры и ПЖ, что приводит к нарушениям ее пролиферации и инициирует патозооспермию [3] (рис. 1).

Y. Gat и соавт. (2008) сообщили о результатах обследования и лечения 28 пациентов в возрасте 41–77 лет с доброкачественной гиперплазией ПЖ (с жалобами не менее 2 лет) на фоне двустороннего варикоцеле. Они показали, что при давлении крови 6 мм рт. ст. в *v. testicularis interna* клапаны функционируют и варикоцеле нет.

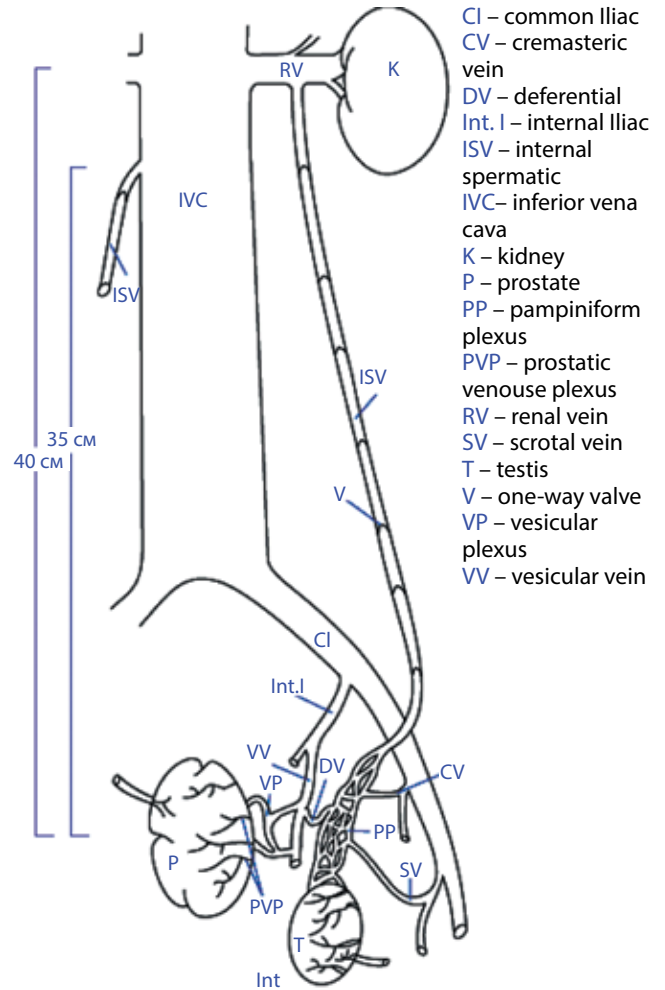


Рис. 1. Вено-венозные анастомозы органов мошонки и таза [4]

Если в *v. testicularis interna* давление крови повышается до 31,5 мм рт. ст., развивается варикоцеле и венозный отток от яичка осуществляется по *v. ductus deferens* в ПЖ. При ретроградной флебографии гроздьевидного сплетения с задержкой 10 с происходило контрастирование перикапсулярной области ПЖ. Таким образом, при повышении венозного давления в яичковой вене происходил сброс крови прямо в ПЖ, где венозное давление ниже [4]. Многие авторы описывают расширение вен парапростатического сплетения на стороне выявленного варикоцеле [5, 6]. Во всех случаях диаметр простатического венозного сплетения положительно коррелировал с диаметром вен правого и левого гроздьевидных сплетений. Средний диаметр, пик и скорость антеградного кровотока в простатическом венозном сплетении были выше у мужчин с двусторонним варикоцеле, ниже – у больных с односторонним варикоцеле. В 45 % случаев отмечались выраженные локальные изменения в ПЖ: фокусы гипоехогенности, фиброз и кальциноз на стороне варикоцеле. Сексуальные нарушения проявлялись снижением либидо (20 %), недостаточной эрекцией (48 %), нарушением

эякуляции (26 %) и нарушением оргазма (16 % случаев). При анализе эякулята патоспермия была обнаружена в 62 % случаев, повышенное содержание лейкоцитов (>1 млн/мл) – в 72 % случаев.

Таким образом, тесная анатомо-функциональная взаимосвязь между варикоцеле и ХАП предусматривает возможность общего патогенетического лечения. С этой целью может быть использован Простатилен АЦ. Это суппозитории ректальные, разработанные на основе ранее зарегистрированного препарата «Простатилен» суппозитории ректальные, 30 мг, которые отличаются за счет введения в композицию субстанции цинка аргинил-глицината 0,18 г.

Для оценки эффективности влияния Простатилена АЦ на качество жизни, копулятивный цикл мужчины, морфофункциональные показатели сперматозоидов и восстановление фертильности мужчины мы провели собственное исследование.

Материалы и методы

В исследование были включены 30 мужчин в возрасте 30–45 лет (средний возраст $36,2 \pm 5,3$ года) с ХАП и мужским фактором бесплодия в браке. Среди них 15 больных с ХАП и бесплодием секреторного типа (1-я группа; средний возраст $35,2 \pm 4,3$ года), 15 мужчин с бесплодием, обусловленным ХАП и варикоцеле в послеоперационном периоде (2-я группа; средний возраст $33,6 \pm 3,3$ года). Распределение больных по возрасту представлено в табл. 1.

Таблица 1. Распределение пациентов с учетом анамнеза и возрастных категорий, n

Группа	Анамнез	30–35 лет	35–40 лет	40–45 лет
1-я	ХАП, секреторное бесплодие	3	4	8
2-я	ХАП, после варикоцелеэктомии	7	5	3

Давность мужского фактора бесплодия колебалась от 1 до 4,5 года и в среднем достигала $2,8 \pm 1,6$ года. Пациенты получали Простатилен АЦ в виде ректальных суппозиторий: в 1-й группе – в течение 10 дней, во 2-й – в течение 20 дней.

Критерии включения:

- мужской пол;
- возраст 30–45 лет;
- признаки ХАП;
- секреторная форма бесплодия (олигозооспермия, астенозооспермия, тератозооспермия и различные нарушения акросомальной реакции – изолированно или в сочетании);
- отсутствие беременности в браке (более 12 мес половой жизни без контрацепции);

- отсутствие инфекций репродуктивного тракта (*Chlamydia trachomatis*, *Ureaplasma urealyticum*, *Mycoplasma hominis*, *Trichomonas vaginalis*), диагностированных методом полимеразной цепной реакции;
- отсутствие лабораторных признаков бактериального простатита;
- концентрация сперматозоидов не менее 10 млн/мл;
- отсутствие травм половых органов;
- отсутствие выраженной соматической патологии;
- способность пациента понять суть исследования и дать письменное согласие на участие в клиническом исследовании.

Критерии исключения:

- азооспермия и криптозооспермия;
- гиперчувствительность к компонентам препарата;
- возраст младше 30 и старше 45 лет;
- алкогольная или наркотическая зависимость;
- повышенная чувствительность к любому из компонентов препарата;
- нарушения функции печени и почек;
- участие в другом клиническом исследовании в последние 3 мес.

Активный период наблюдения составил 3 мес, за это время проведены контрольные исследования на 1, 30 и 90-й дни.

Схема исследовательских действий представлена в табл. 2.

Половые гормоны исследовались на иммунохемилюминисцентном анализаторе Access 2 (Beckman Coulter, США). Биохимические исследования проводились на анализаторе Advia-1200. Сбор и анализ эякулята проводили в соответствии с критериями Всемирной организации здравоохранения (2010). Одновременно исследовали спермограмму, оценку морфологии сперматозоидов по строгим критериям Крюгера, MAR-тест, НВА-тест (индекс зрелости сперматозоидов), анализ фрагментации ДНК сперматозоидов. Отклонения параметров кодировали:

- нарушения жидкой части эякулята (повышение вязкости, и/или уменьшение объема эякулята, и/или увеличение времени разжижения эякулята);
- агглютинация (слипание сперматозоидов);
- олигозооспермия (снижение концентрации < 15 млн/мл и/или общего количества < 39 млн);
- астенозооспермия (доля прогрессивно-подвижных < 32 %, снижение подвижности в динамике через 2 ч, снижение степени подвижности < 2);
- гемоспермия;
- лейкоспермия (лейкоциты ≥ 1 млн/мл);
- некротозоспермия (доля живых сперматозоидов < 58 %);
- тератозооспермия (доля морфологически нормальных форм сперматозоидов < 4 %, и/или повышение индексов дефектности сперматозоидов, и/или тератозооспермии (> 1,6));
- положительный результат MAR-теста (при уровне антител > 10 %);

Таблица 2. Схема исследовательских действий

Исследование	Обращение		
	первое	на 30-й день	на 90-й день
Клинико-лабораторная диагностика (шкалы NIH-CPSI, IPSS, QoL, МИЭФ-5)	+	+	+
Спермограмма	+	+	+
Определение антиспермальных антител (аспартатаминотрансфераза)	+	+	
Тест на фрагментацию ДНК			
Электронное микроскопическое исследование эякулята	+	+	
Триплексное ультразвуковое исследование мошонки и соноэластография мошонки	+	+	
Трансректальное ультразвуковое исследование и соноэластография ПЖ	+	+	
Мониторинг переносимости препарата		+	+

Примечание. NIH-CPSI (National Institute Of Health – Chronic Prostatitis Symptom Index) – шкала оценки симптомов хронического простатита и синдрома тазовых болей у мужчин, предложенная Национальным институтом здоровья США; IPSS (International Prostatic Symptom Score) – Международная шкала оценки простатических симптомов; QoL (Quality of Life) – оценка качества жизни; МИЭФ – Международный индекс эректильной функции).

- положительный результат НВА-теста (при уровне <80 %);
- нарушение по уровню фрагментации ДНК (>15 %);
- фрагментация ДНК в сперматозоидах;
- результаты TUNEL-теста.

При электронно-микроскопическом исследовании сперматозоидов (ЭМИС) оценивали содержание интактных головок нормальной формы с нормальным строением хроматина и акросомы (норма – 4 %). Определяли содержание сперматозоидов с цитоплазматической каплей на головке и на шейке. Определяли содержание сперматозоидов с недостаточно конденсированным, «незрелым» хроматином (норма – не более 30 %), сперматозоидов с гипоплазией акросомы (норма – не более 60 %) и сперматозоидов с прореагировавшей акросомой (норма – не более 20 %), содержание сперматозоидов с деградацией хроматина и акросомы (нежизнеспособные), содержание сперматозоидов с аномалиями морфологии аксонемный жгутика (норма – не более 30 %).

Акросома – ядерная «шапочка», содержит ферменты, растворяющие оболочки яйцеклетки. Отсутствие

акросомы или нарушение ее строения не позволяет сперматозоиду проникнуть в яйцеклетку (рис. 2).

Ядро головки сперматозоида содержит генетический материал – хроматин. При созревании сперматозоида хроматин, состоящий из ДНК, уплотняется (конденсируется). Это необходимо для успешной передачи генетической информации при оплодотворении яйцеклетки. Повышенное содержание сперматозоидов с недостаточно конденсированным (незрелым) хроматином может быть причиной неудачи оплодотворения.

Базальное тельце соединительного отдела жгутика (центриоль) вместе с ядром сперматозоида при оплодотворении переносится яйцеклетку, что необходимо для деления оплодотворенной яйцеклетки. При оплодотворении яйцеклетки сперматозоидом с аномалией базального тельца не происходит развития эмбриона.

Митохондрии обеспечивают энергию для движения жгутика. Возможны морфологические врожденные аномалии, которые лечатся только с помощью вспомогательных методов репродукции, и функциональные нарушения, которые поддаются терапии.

Движение жгутика сперматозоида обеспечивается фибриллярными структурами сложного строения – аксонемой и периаксонемными структурами, которые тянутся от шейки до кончика жгутика. Аномалии фибриллярных структур жгутика приводят к неподвижности сперматозоидов.

Всем больным с патозооспермией проводилась ультразвуковая эластография ПЖ, мошонки до и после лечения. Исследования выполняли на ультразвуковых приборах, Acuson S-3000 (Siemens). Анализ полученных данных проводили с использованием программы IBM Statistics SPSS.

Результаты

Полученные нами результаты свидетельствуют о комплексном влиянии Простатилена АЦ на качество жизни и сперматогенез при наличии ХАП. Изменения показателей шкалы IPSS (от $15,4 \pm 4,2$ до $7,5 \pm 3,1$) и качества жизни (от $L = 3,4 \pm 1,1$ до $L = 1,3 \pm 0,6$) позволило убедительно подтвердить его улучшение в 1-й группе. Во 2-й группе подобные изменения были выражены менее существенно: IPSS = $13,4 \pm 3,6$, $L = 2,9 \pm 0,9$ до лечения и IPSS = $8,8 \pm 3,2$, $L = 2,0 \pm 1,1$ ($p < 0,005$) после лечения. Несколько улучшились показатели эректильной функции по сравнению с исходными данными в группах до лечения. По шкале МИЭФ-5 в 1-й группе до лечения – $18,9 \pm 3,1$, после лечения – $21,5 \pm 4,6$; во 2-й группе до лечения – $16,4 \pm 5,3$, после лечения – $19,5 \pm 2,6$.

По результатам сравнительного анализа данных спермограмм в обеих группах выявлено, что объем эякулята после лечения в среднем увеличился на 61,4 %, в большей степени в 1-й группе. Концентрация сперматозоидов в 1 мл возросла на 32,5 % в 1-й группе

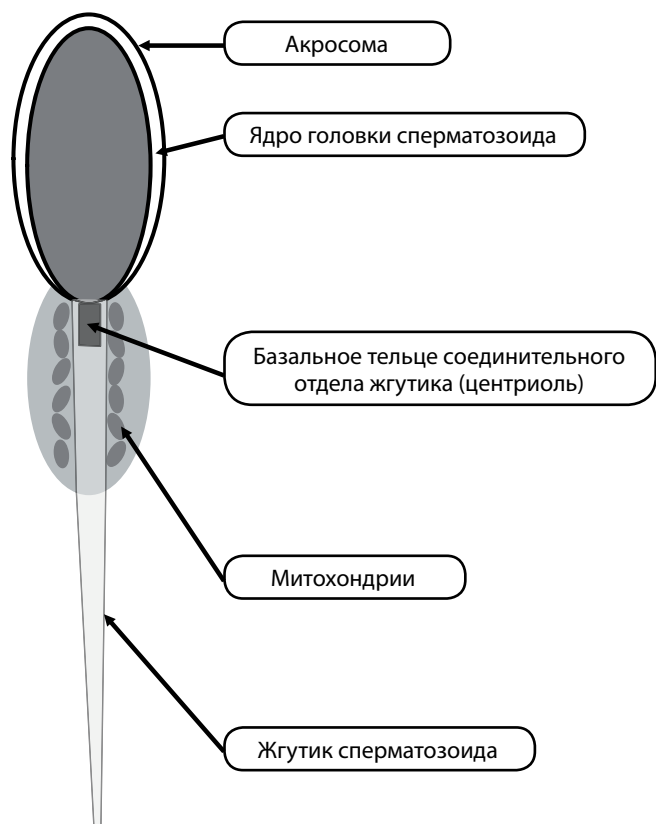


Рис. 2. Строение сперматозоида

и на 25 % во 2-й группе. Быстрая подвижность сперматозоидов (А) выросла в 1-й группе на 100 %, во 2-й группе – на 62 %, медленное поступательное движение сперматозоидов уменьшилось в 1-й группе на 34 %, во 2-й группе – на 18 % ($p < 0,05$). Прирост вычислялся по формуле: $[(x_1 - x_2)/x_2] \times 100 \%$, где: x_1 – достигнутый результат; x_2 – исходный показатель (табл. 3, 4).

У больных обеих групп после лечения Простатиленом АЦ было обнаружено значительное снижение

Таблица 3. Результаты обследования пациентов с патоспермией до лечения

Показатель	1-я группа	2-я группа	Общая группа
Объем эякулята, мл	3,9 ± 1,07	2,88 ± 1,52	3,39 ± 1,38
Количество сперматозоидов, млн/мл эякулята	74,03 ± 19,15	60,00 ± 16,6	67,00 ± 62,3
Поступательное движение, %:			
быстрое	18,00 ± 0,18	23,00 ± 0,14	20,00 ± 0,15
медленное	18,00 ± 0,10	24,00 ± 0,031	21,00 ± 0,07
Морфология сперматозоидов (нормальные формы), %	22,00 ± 0,20	33,00 ± 0,2	28,00 ± 0,20
<i>p</i>	0,05	0,04	0,04

показателя MAR-теста: в 1-й группе – с 3 (20 %) до 1 (8,4 %) больного, во 2-й группе – с 5 (33 %) до 2 (16,8 %) больных.

Фрагментация ДНК в сперматозоидах у пациентов различного возраста, выявленная методом TUNEL до лечения и после показана в табл. 5. Повышение фрагментации ДНК в сперматозоидах имело место у подавляющего большинства больных и увеличивалось с возрастом и при наличии сопутствующего оперированного ранее варикоцеле. После лечения Простатиленом АЦ в 2 группах выявлено 6 пациентов с фрагментацией ДНК (в 1-й группе 2, во 2-й группе 4).

При ЭМИС во 2-й группе до лечения мы наблюдали сперматозоиды с цитоплазматической каплей на шейке и раздутой акросомой (рис. 3). После лечения во 2-й группе морфологические характеристики сперматозоидов имели тенденцию к нормализации. Уменьшалась акросома, более структурным становилось ядро (рис. 4).

В 1-й группе при ЭМИС чаще всего встречались сперматозоиды с прореагировавшей акросомой (рис. 5). После проведенного курса терапии подобные морфологические изменения встречались реже (рис. 6).

Обсуждение

Улучшение качества жизни и морфофункциональных характеристик сперматозоидов у мужчин с синдромом хронической тазовой боли (ХАП) возможно путем патогенетического применения ректальных суппозиторий Простатилен АЦ. Этот многокомпонентный препарат является оптимальным для копулятивного цикла мужчины и в программах прегравидарной подготовки мужчин к отцовству, особенно после 30 лет. Простатилен АЦ улучшает микроциркуляцию в органах малого таза, в том числе в ПЖ, уменьшает степень ее отека, застой секрета и лейкоцитарную инфильтрацию ткани железы, снижает активность простатической

Таблица 4. Результаты обследования пациентов с патоспермией после лечения

Показатель	1-я группа	2-я группа	Общая группа
Объем эякулята, мл	4,49 ± 1,08	3,46 ± 1,67	4,02 ± 1,49
Количество сперматозоидов, млн/мл эякулята	94,15 ± 73,59	74,1 ± 24,45	84,12 ± 54,35
Поступательное движение, %:			
быстрое	36,00 ± 0,16	39,00 ± 0,15	38,00 ± 0,15
медленное	11,00 ± 0,07	22,00 ± 0,10	16,00 ± 0,10
Морфология сперматозоидов (нормальные формы), %	42,00 ± 0,21	51,00 ± 0,25	47,00 ± 0,22
<i>p</i>	0,05	0,04	0,04

Таблица 5. Фрагментация ДНК до и после лечения, %

Группа	30–35 лет		35–40 лет		40–45 лет	
	До лечения	После лечения	До лечения	После лечения	До лечения	После лечения
1-я	24,8 ± 9,2	15,2 ± 2,4	31,0 ± 2,2	17,0 ± 3,1	47,0 ± 2,1	23,0 ± 4,3
2-я	15,0 ± 2,4	12,7 ± 2,4	23,0 ± 4,1	15,0 ± 3,1	35,0 ± 2,1	18,0 ± 2,4
<i>p</i>	< 0,05	< 0,05	< 0,05	< 0,05	< 0,05	< 0,05

кислой фосфатазы и белков острой фазы воспаления – церулоплазмينا и С-реактивного белка, ингибирует активность изофермента циклооксигеназы 2, устраняет болевой синдром, оказывает антиоксидантное действие, благодаря антиагрегантной активности препятствует развитию тромбоза венул ПЖ. Данные свойства проявляются уменьшением проявлений ХАП в виде снижения симптоматики по шкале IPSS: от 50 % в 1-й группе до 43 % во 2-й группе. На фоне лечения несколько улучшаются показатели эректильной функции:

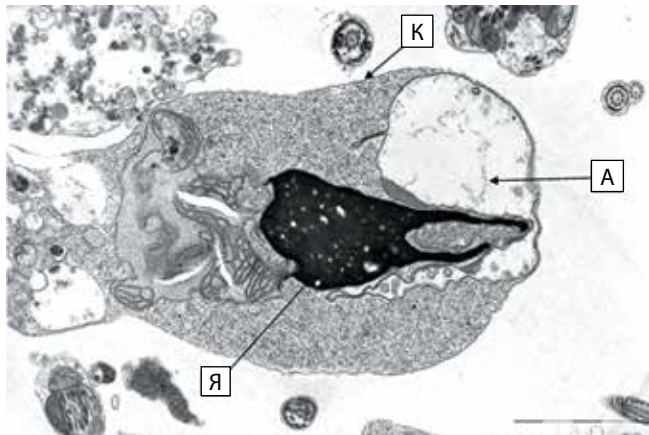

Рис. 3. Сперматозоид с цитоплазматической каплей на головке (К): А – раздутая акросома, Я – аморфное ядро.

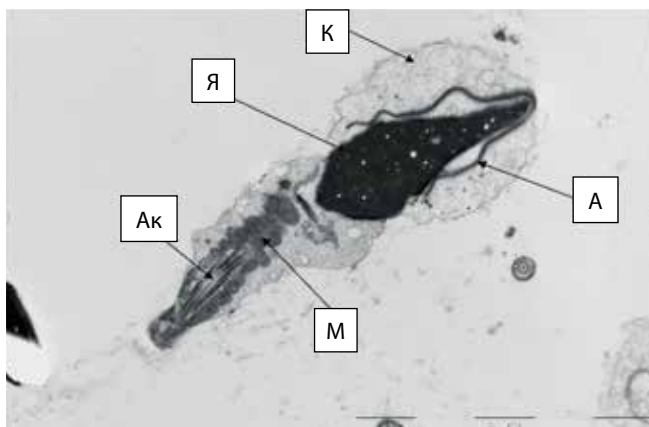


Рис. 4. Сперматозоид с ядром нормальной морфологии (Я) и цитоплазматической каплей на головке (К): А – акросома с расширенным перинуклеарным пространством; Ак – аксонема жгутика; М – митохондрии среднего отдела жгутика

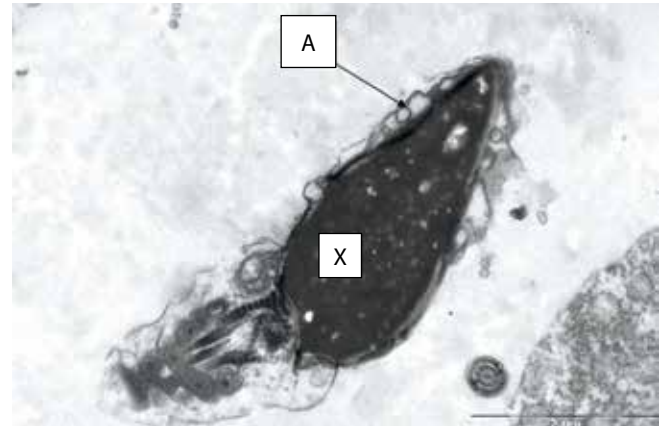

Рис. 5. Сперматозоид с прореагировавшей акросомой (А); Х – хроматин

ее рост составил 21 % в 1-й группе и 14 % во 2-й. Дополнительное влияние цинка аргинил-глицината нормализует не только секреторную функцию ПЖ, но, главное, увеличивает число прогрессивно-подвижных форм сперматозоидов и их морфологически нормальных форм, а также способствует выраженному снижению уровня антиспермальных антител и фрагментации ДНК сперматозоидов в эякуляте. Так, до лечения больных мы наблюдали снижение показателя MAR-теста, более выраженное во 2-й группе, чем в 1-й: во 2-й –

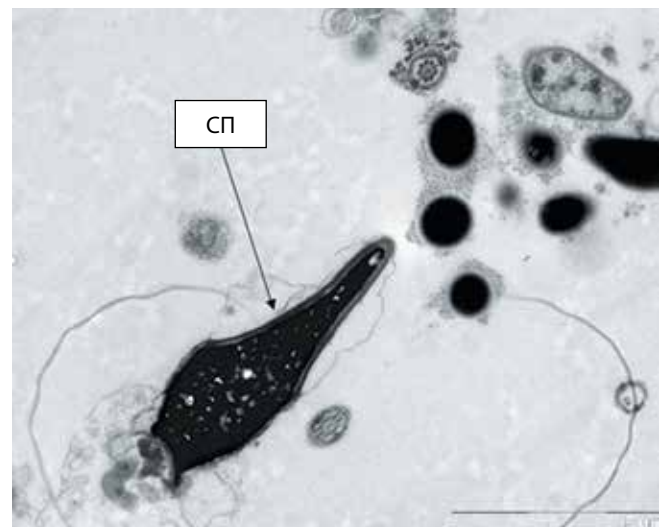


Рис. 6. Морфологически нормальный сперматозоид (СП)

с 5 (33 %) до 2 (16,8 %) больных, в 1-й — с 3 (20 %) до 1 (8,4 %) больного.

Для изучения фертильности мужчин с патозооспермией и для репродуктивной медицины в целом важен индекс фрагментации ДНК сперматозоидов. В нашем исследовании он составил от 24 до 47 % у больных в 1-й и 2-й группах до лечения, после терапии — 2 и 4 больных соответственно.

Продолжается глубокое изучение ультраструктурных особенностей половых клеток, оказывающих огромное влияние на процесс зачатия и вынашивания. Фрагментация ДНК сперматозоидов является одним из маркеров ультраструктурного повреждения наследственной информации, отвечающей за развитие эмбрионов и вероятность рождения здорового ребенка. Метаанализ 16 исследований, посвященных проблеме потери беременности (2969 супружеских пар), продемонстрировал значительное увеличение частоты выкидыша у женщин при условии высокого уровня фрагментации ДНК в сперматозоидах мужчин по сравнению с теми, у кого уровень фрагментации ДНК низкий. В 2012 г. опубликованы данные исследования, посвященного проблеме идиопатического привычного невынашивания беременности, которые показали достоверно более высокий уровень фрагментации ДНК сперматозоидов в группе пар с потерей беременности по сравнению с группой контроля. В нашем случае

основными причинами повышения уровня фрагментации ДНК являлись окислительный стресс в сперматозоидах и недостаточность активности собственных антиоксидантных систем под действием повреждающих факторов внешней и внутренней среды.

Морфологические эффекты препарата Простатилен АЦ — улучшение структурно-функциональных изменений сперматозоидов, которое мы регистрировали в виде уменьшения и/или исчезновения цитоплазматической капли на головке и шейке сперматозоидов, снижение количества сперматозоидов с прореагировавшей акросомой — в дальнейшем могут быть использованы врачами урологами и репродуктологами.

Выводы

Простатилен АЦ является эффективным препаратом для лечения мужского бесплодия и в период плановой подготовки мужчин к применению вспомогательных репродуктивных технологий с целью повышения эффективности последних.

Фрагментация ДНК сперматозоидов является часто встречающимся независимым нарушением параметров эякулята у мужчин из бесплодных пар. При увеличении количества нарушений параметров эякулята увеличивается вероятность выявления повышенного и высокого уровня фрагментации ДНК сперматозоидов, снижающего вероятность наступления и вынашивания беременности.

ЛИТЕРАТУРА / REFERENCES

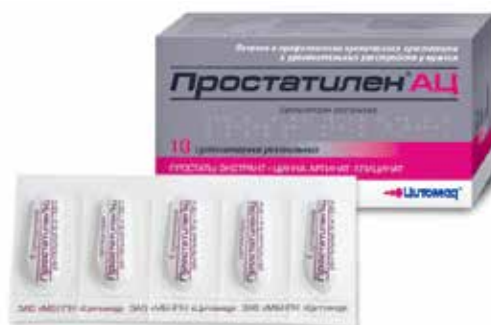1. Евдокимов В. В., Жуков О. Б., Бабушкина Е. В. Анализ параметров эякулята у мужчин в различных возрастных группах. Андрология и генитальная хирургия 2016;17(2):65–7. [Evdokimov V. V., Zhukov O. B., Babushkina E. V. Analysis of ejaculate parameters in different age groups. *Andrologiya i genitalnaya khirurgiya = Andrology and Genital Surgery* 2016;17(2):65–7. (In Russ.)].
2. Цуканов А. Ю., Ляшев Р. В. Нарушение венозного кровотока как причина хронического абактериального простатита (синдрома хронической тазовой боли). Урология 2014;(4):37–42. [Tsukanov A. Yu., Lyashev R. V. Disorders of venous blood flow as a cause of chronic abacterial prostatitis (chronic pelvic pain syndrome). *Urologiya = Urology* 2014;(4):37–42. (In Russ.)].
3. Жуков О. Б., Капто А. А., Михайленко Д. С., Евдокимов В. В. Варикозная болезнь органов таза мужчины. Андрология и генитальная хирургия 2016;17(4):71–5. [Zhukov O. B., Kapto A. A., Mikhaylenko D. S., Evdokimov V. V. Varicose veins in the male small pelvis (a review of literature). *Andrologiya i genitalnaya khirurgiya = Andrology and Genital Surgery* 2016;17(4):71–5. (In Russ.)].
4. Gat Y., Gornish M., Heiblum M., Joshua S. Reversal of benign prostate hyperplasia by selective occlusion of impaired venous drainage in the male reproductive system: novel mechanism, new treatment. *Andrologiya* 2008;40(5):273–81.
5. Неймарк А. И., Попов И. С., Газматов А. В. Особенности микроциркуляции предстательной железы и гонад у юношей, страдающих изоли-
6. Цуканов А. Ю., Ляшев Р. В. Варикозная болезнь малого таза как причина патозооспермии и пути ее коррекции. Андрология и генитальная хирургия 2014;2:74–80. [Tsukanov A. Yu., Lyashev R. V. Small pelvic varices as a cause of pathospermia and ways of its correction. *Andrologiya i genitalnaya khirurgiya = Andrology and Genital Surgery* 2014;2:74–80. (In Russ.)].
7. Неймарк А. И., Попов И. С., Газматов А. В. Варикозная болезнь малого таза как причина хронического абактериального простатита. Экспериментальная и клиническая урология 2013;(2):56–60. [Neymark A. I., Popov I. S., Gazmatov A. V. The characteristics of the prostate and gonadal microcirculation in the adolescents with isolated varicocele and varicocele with the pelvic congestion. *Eksperimentalnaya i klinicheskaya urologiya = Experimental and Clinical Urology* 2013;(2):56–60. (In Russ.)].

ПРОСТОЙ ПУТЬ К СЕМЕЙНОМУ СЧАСТЬЮ

Простатилен[®] АЦ

СУППОЗИТОРИИ РЕКТАЛЬНЫЕ

- Способствует увеличению числа прогрессивно-подвижных и морфологически нормальных форм сперматозоидов
- Снижает уровень антиспермальных антител в эякуляте
- Способствует снижению степени фрагментации ДНК в сперматозоидах
- Способствует повышению уровня свободного тестостерона в плазме крови



АКТИВНЫЕ ВЕЩЕСТВА:
ПРОСТАТЫ ЭКСТРАКТ – 0,03г.
ЦИНКА АРГИНИЛ-ГЛИЦИНАТ – 0,18г.



Реклама

www.apteka.ru

Всегда доступен
для заказа



МЕДИКО-БИОЛОГИЧЕСКИЙ НАУЧНО-ПРОИЗВОДСТВЕННЫЙ КОМПЛЕКС
www.cytomed.ru